

# Передній увеїт у дрібних тварин

By [Sara M. Thomasy](#), DVM, PhD, DACVO, Department of Surgical and Radiological Sciences, School of Veterinary Medicine, University of California-Davis

Медичний огляд Mar 2020 | Змінено Nov 2022

Передній увеїт або іридоцикліт **часто діагностується у собак, котів і коней**, але спостерігається також і в інших видів тварин. Його **часто плутають з іншими запальними захворюваннями рогівки та/або кон'юнктиви**, тому важливо ретельно обстежувати пацієнтів щодо цього стану.

## Клінічні ознаки гострого переднього увеїту:

- блефароспазм
- гіперемія епісклери та/або кон'юнктиви
- дифузний набряк рогівки
- міоз
- опалесценція водянистої вологи (вказує на наявність білка та/або клітин у передній камері)
- фібрин в передній камері
- гіпопіон
- гіфема

Хронічний передній увеїт, окрім того, може проявлятися передніми або задніми синехіями, відкладеннями на рогівці, дискорією або неправильною формою зіниці, катарактою та вторинною глаукомою. У пацієнтів із гострим переднім увеїтом внутрішньоочний тиск (ВОТ) зазвичай низький, але якщо відтік внутрішньоочної рідини знижений або перекритий внаслідок запалення, може спостерігатися нормальний або підвищений ВОТ. Щоб виявити супутню виразку рогівки, завжди слід проводити фарбування флуоресцеїном.

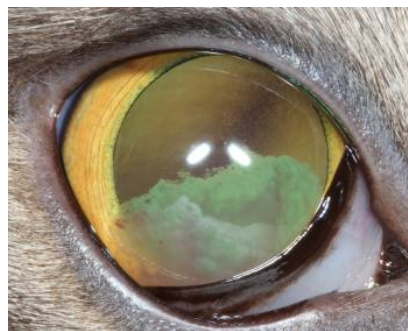
Передній увеїт може бути спричинений іншими захворюваннями ока, включаючи тупу або проникаючу травму, катаракту, нейрогенний рефлекс від виразки рогівки, нестабільність кришталика та внутрішньоочну неоплазію. Слід запідозрити системні захворювання, особливо при ураженні обох очей. До них відносяться інфекційні та аутоімунні захворювання, а також метастатичні новоутворення. Прогноз і терапія залежать від основної причини.

## Незалежно від діагнозу **терапія зазвичай включає:**

- місцеві та/або системні кортикостероїди або НПЗП
- місцеві мідріатики
- інші препарати, спрямовані на певну етіологію

Хронічний або рецидивуючий передній увеїт (наприклад, увеодерматологічний синдром собак) лікувати складніше через високу ймовірність розвитку вторинної катаракти, глаукоми або субатрофії ока.

## Гострий передній увеїт, кішка



НАДАНО СЛУЖБОЮ ПОРІВНЯЛЬНОЇ  
ОФТАЛЬМОЛОГІЇ  
КАЛІФОРНІЙСЬКОГО УНІВЕРСИТЕТУ  
В ДЕВІСІ.