

Лікування специфічних ран у дрібних тварин

By [Kevin P. Winkler](#), DVM, Blue Pearl Veterinary Partners

Медичний огляд Jul 2019 | Змінено Nov 2022

Лікування рваних ран у тварин

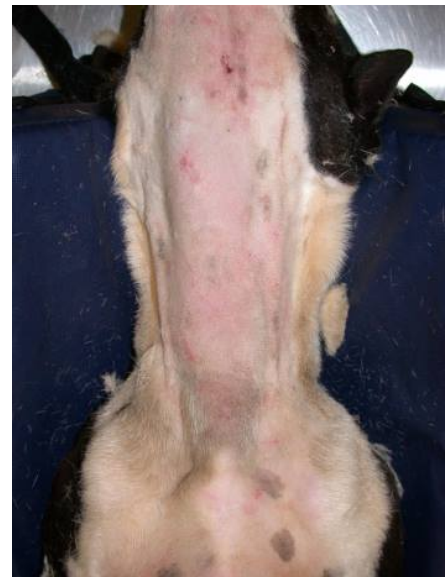Неускладнені прості рвані рани зазвичай лікуються повним закриттям, якщо вони не сильно забруднені. Перед закриттям рану слід ретельно промити та, за необхідності, санувати. Якщо на краях рани є напруга, її слід зняти за допомогою накладання швів для зняття напруги, ковзних тканинних клаптів або трансплантатів. Глибокі рвані рани можна лікувати за тими ж принципами, залежно від ступеня ушкодження. Перед закриттям необхідно усунути пошкодження внутрішніх структур (наприклад, м'язів, сухожилів і кровоносних судин). Якщо рвана рана сильно забруднена залишками, первинне закриття рани може бути не показане. Забруднені рани можна закривати із дренажами або лікувати як відкриту рану.

Лікування кусаних ран у тварин

Кусані рани є основною причиною травм, особливо у тварин, які вигулюються без нагляду. Укуси котів, як правило, являють собою невеликі проникаючі рани, які часто інфікуються, і їх потрібно лікувати як абсцес із посівом, санацією, антибіотиками та дрениванням рани. Укуси собак мають більш різноманітну картину. Через нищівну природу уражень від укусів собаки під поверхнею рани зазвичай виявляють велике пошкодження тканин. Хоча на поверхні можуть бути помітні лише невеликі сліди від прокусів або синці, можуть бути зламані ребра або серйозно пошкоджені внутрішні органи.

Перед початком радикального лікування рани тварину слід ретельно оглянути та стабілізувати. Перш ніж можна буде прийняти рішення щодо відновлення рани, її слід розширити хірургічним шляхом настільки, наскільки це необхідно, щоб забезпечити можливість ретельного огляду та визначення її розміру. Після відповідної оцінки можна проводити санацію. Якщо не виконується санація рани єдиним блоком, повне закриття рани зазвичай не

Непроникаюча кусана рана, собака



рекомендується, оскільки ділянки вважаються забрудненими. Залежно від ступеня ушкодження закриття може відбуватися із постановкою дренажів, як відстрочене закриття або вторинним натягом.

Лікування скальпованих ран у тварин

Скальповані рани призводять до втрати шкіри та різної кількості більш глибоких тканин. Ці пошкодження є результатом дії на шкіру сили зсуву. Джерелами є пошкодження від ременя вентилятора та втрата тканин під час дорожньо-транспортної пригоди з участю автотранспорту. При фізіологічній скальпованій рані шкіра залишається на місці, але повністю відділяється від підлеглої фасції. Якщо травма призводить до втрати кровопостачання ураженої ділянки шкіри, протягом наступних кількох днів може розвинути некроз. Скальповані рани часто вимагають суттєвої та багаторазової санації. В ранньому процесі обробки рани розрізнення життєздатних і нежиттєздатних тканин може бути проблемою. Слід спробувати врятувати тканини, життєздатність яких сумнівна. Для видалення усіх некротичних тканин може використовуватися повторна санація.

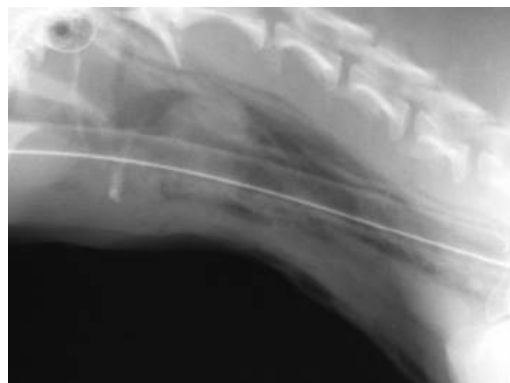Лікування вогнепальних поранень у тварин

При вогнепальних пораненнях більшої частини ушкодження не видно. При проникненні снаряду в тіло, він тягне за собою через рану шкіру, волосся та бруд. Якщо снаряд виходить з тіла, вихідна рана зазвичай більша за вхідну. Величина пошкоджень, завданих снарядом, залежить від його форми, аеродинамічної стійкості, маси та швидкості. Високошвидкісні снаряди зазвичай завдають більшої шкоди в результаті дії ударних хвиль, спричинених зіткненням, які рухаються крізь тканину. Ці ударні хвилі створюють тупу травму, яка призводить до пошкодження тканин і судин.

Вогнепальні поранення завжди вважаються забрудненими і їх первинне закриття зазвичай не рекомендується. Ці рани слід лікувати як відкриті рани або шляхом відстроченого первинного закриття. Після первинної оцінки та стабілізації тварини рану можна оглянути, щоб оцінити ступінь

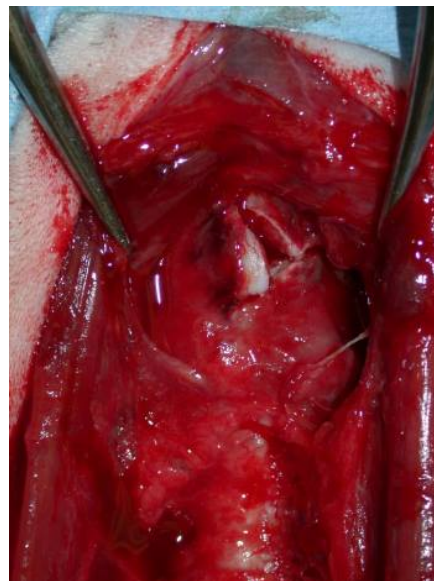
ЛЮБ'ЯЗНО НАДАНО ЛІКАРЕМ
КЕВІНОМ ВІНКЛЕРОМ.

Кусана рана, пошкоджена
гортань, рентгенограма



ЛЮБ'ЯЗНО НАДАНО ЛІКАРЕМ
КЕВІНОМ ВІНКЛЕРОМ.

Кусана рана, пошкодження
хряща гортані



ЛЮБ'ЯЗНО НАДАНО ЛІКАРЕМ
КЕВІНОМ ВІНКЛЕРОМ.

пошкодження та визначити план відновлення. Вогнепальні поранення живота є показанням до проведення діагностичної лапаротомії. Вогнепальні поранення грудної клітки можуть потребувати торакотомії, якщо крововилив або пневмоторакс неможливо лікувати консервативно.

Лікування пролежнів у тварин

Пролежні або декубітальні виразки розвиваються в результаті некрозу, спричиненого тиском. Пролежні надзвичайно важко лікувати, тому їх утворенню краще запобігти. Профілактичні заходи включають часту зміну положення тварини, дотримання повноцінного харчування та чистоти, а також забезпечення достатньої підстилки. Фактори, що сприяють утворенню пролежнів, включають параплегію, тетраплегію, неправильне зростання кінцівок та нерухомість. Легкі виразки можна лікувати за допомогою санації та перев'язки, щоб запобігти подальшій травматизації ураженої ділянки. Більш важкі рани вимагають інтенсивного хірургічного лікування. Після санації та формування грануляційного ложа для закриття може знадобитися повзучий клапоть або клапоть на ніжці.

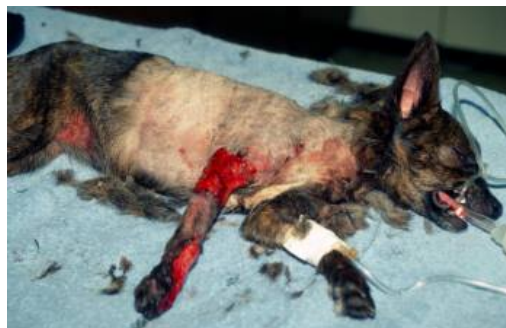Ключові моменти

- Обсяг необхідного дослідження рани може залежати від причини пошкодження.
- Зовнішній вигляд рани може приховувати значні більш глибокі пошкодження.
- Рана може бути наслідком одноразової (наприклад, укусу, вогнепальна рана) або багаторазової дії пошкоджуючого фактора (наприклад, пролежень).

Додаткова інформація

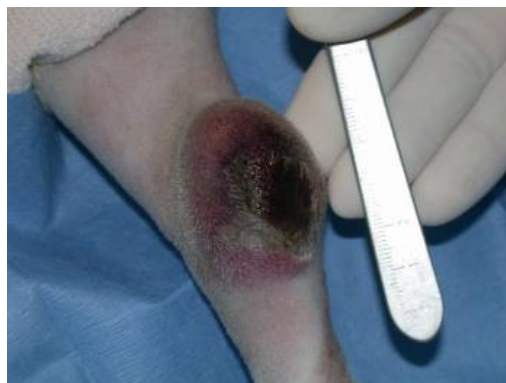- Також перегляньте матеріал про здоров'я свійських тварин щодо лікування специфічних ран.

Скальпована рана, собака



ЛЮБ'ЯЗНО НАДАНО ЛІКАРЕМ
КЕВІНОМ ВІНКЛЕРОМ.

Пролежень, скакальний суглоб, собака



ЛЮБ'ЯЗНО НАДАНО ЛІКАРЕМ
КЕВІНОМ ВІНКЛЕРОМ.